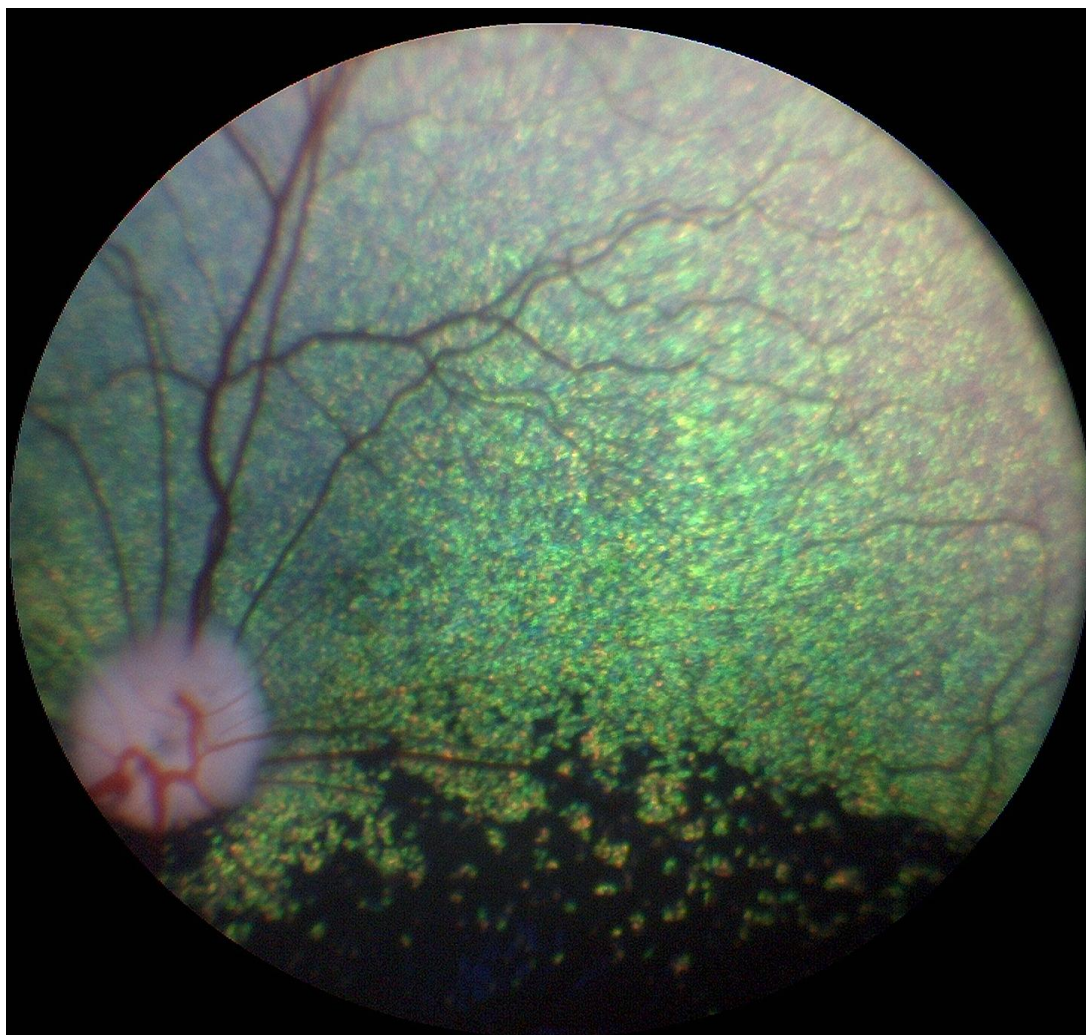


# AVLSANBEFALINGER



Revidert 2013 av gruppen av autoriserte attestutstedere for  
arvelige øyesykdommer i Norge

### **Anbefalt undersøkelsesrutine**

- **Avlsdyr:** Årlig så lenge de brukes i avl, første gang ved ett års alder
- **Øvrige hunder:** Ved 1, 3 og 7 års alder.
- **Valper med hensyn på medfødte sykdommer (se raseoversikten):** 6-8 uker gamle
- **Gonioskopi** gjøres kun én gang og kan for aktuelle raser utføres i forbindelse med første øyelysing

**Avlsanbefalinger gis ut fra resultatet av øyelysingen. Anbefalingene er generelle og gjelder for alle raser. Avlsanbefalingene er gitt i samsvar med anbefalingene til European College of Veterinary Ophthalmologists Hereditary Eye Disease committee.**

**Ny kunnskap om en sykdom kan føre til at en avlsanbefaling senere kan endres for den aktuelle sykdommen.**

### **Gentester**

Gentesting er tilgjengelig for mange arvelige øyesykdommer og det ventes at flere tester vil bli kommersielt tilgjengelig for flere raser etter hvert. For de spesifikke sykdommene der det finnes gentest gjelder spesielle avlsanbefalinger. Merk at en hundrase kan ha flere arvelige former av for eksempel PRA og katarakt, og at gentesten kun gjelder den gendefekten det testes for.

**På generelt grunnlag anbefales at hunder uansett rase øyelyses som ledd i kontrollprogram for arvelige sykdommer**

**Gentesting erstatter ikke øyelysing.**

Vedtatt på Europeisk FCI/Nasjonale Kennelklubber/ECVO møte Paris 2005

Lenker:

<http://www.vetnett.no/autorisert-oyelyser>  
[www.ecvo.org](http://www.ecvo.org)

# AVLSANBEFALINGER

## Medfødte tilstander

### **Persisterende pupillmembran (PPM)**

- Hunder med små forandringer med strenger som krysser over pupillåpningen kan brukes i avl, men bør fortrinnsvis parres med hund uten tilsvarende forandringer
- Ved funn av PPM uansett rase krysses det av for "affisert" hvis forandringene er uttalte og man vurderer at disse hundene ikke bør brukes i avl
- (Pigment på fremre linsekapsel uten andre forandringer beskrives, med klassifiseres ikke som PPM. Små forandringer på iris som ikke angår pupillåpningen anmerkes ikke på attesten.)

### **PHTVL/PHPV (persisterende hyperplastisk tunica vasculosa lentis/persisterende hyperplastisk primær vitreus):**

- Hunder med PHTVL/PHPV grad 1 kan brukes i avl, men bør helst parres med hund fri for lidelsen
- Hunder med grad 2-6 bør ikke brukes i avl, uansett rase

### **Katarakt, medfødt:**

- Hunder med medfødt katarakt bør ikke brukes i avl.
- Hunder med misdannelse i linsen, herunder lenticonus og linsecolobom bør ikke brukes i avl.
- Unntak er hunder med katarakt hvor klar, ikke-arvelig årsak til katarakt kan påvises

### **Retinal dysplasi (RD)**

- Det anbefales ikke generell avlsrestriksjon for (multi-)fokal og geografisk retinal dysplasi, men affisert hund bør parres med øyelyst, normal hund
- Hunder med total retinal dysplasi bør ikke brukes i avl
- Særlige anbefalinger er gitt for engelsk springer spaniel: Hunder med retinal dysplasi, uansett type, bør ikke brukes i avl

### **Hypoplasi av n.optikus/mikropapill**

Hunder med mangelfull utvikling av synsnerven - hypoplasi av n.opticus / mikropapill - bør ikke brukes i avl

### **Collie eye anomaly (CEA)**

- Hunder med CRD kan brukes i begrenset omfang hvis de forøvrig har egenskaper vesentlige for rasens avlsmessige framgang. Hunder bør da parres med en hund fri for CEA

- Hunder med CEA utover CRD, inkludert colobom, blødning i øyet og/eller netthinneløsning bør ikke brukes i avl

### **Colobom i synsnerven**

Hunder med colobom i synspapillen, uansett rase, bør ikke brukes i avl

### **Pektinatligament-abnormalitet og trange iridocornealvinkler**

I Norge anbefales gonioskopi på alle typer basset, engelsk og welsh springer spaniel, flat coated retriever, samojed, siberian husky, amerikansk cocker spaniel, glen of Imaal terrier, langhåret vorstehhund, bouvier de flandres, shiba og leonberger

Forklaring på betegnelser:

- Fibrae latae: Brede fibre i pektinatligamentet
- Laminae: Lengre områder er unormale
- Occlusio: Vinkelen er lukket

Vurdering av resultat:

- < 25% unormalt: Fri
- 25-50% unormal: Usikker (diagnosen er sikker, men betydning er usikker)
- 50% unormal: Affisert
- 

### Avlsanbefaling:

- Ikke alle hunder som har "unormale" funn bør utelukkes fra avl. Men i og med at det finnes en sammenheng mellom gonioskopifunn og risiko for å få glaukom, og for å bringe anlegget for unormalt avløp videre til avkommet, anbefales at en hund med anmerkning parres mot en hund med normalt gonioskopifunn. Man bør også være forsiktig med å parre hunder fra to linjer hvor glaukom forekommer.
- Hunder med glaukom bør ikke brukes i avl

### **Multiple medfødte øyeforandringer, herunder mikroftalmi**

Hunder med slike forandringer bør ikke brukes i avl

### **Atresi av tårepunkt/mikropunktum**

Hunder med lidelsen kan brukes i avl, men bør parres med normal hund

### **Dermoid**

- Hunder med små dermoid kan brukes i avl hvis de ellers har egenskaper som er viktige for rasens framgang
- Hunder med store dermoid bør ikke brukes i avl

### **Irishypoplasi ("iriscolobom")**

- Hunder med irishypoplasi kan brukes i avl hvis forandringene er milde og bruk av hunden i avl ellers er viktig for rasens framgang
- Hunder med uttalte forandringer eller med andre samtidige misdannelser i øyet bør ikke brukes i avl

### **Fotoreseptor-dysplasi, ulike typer**

Hunder med fotoreseptordysplasi, deres foreldre, søsken og avkom bør ikke brukes i avl. For de sykdommene hvor gentest er tilgjengelig gjelder egne anbefalinger

## **Ervervede tilstander**

### **Entropion / ektropion/makroblefaron.**

- Forandringene kan være uni- eller bilaterale og beskrives og graderes i mild, moderat og uttalt.
- Hunder med milde og moderate forandringer kan brukes i avl, men bør fortrinnsvis parres med hunder fri for lidelsen
- Hunder med uttalt entropion eller ektropion som ikke er forenlige med sunnhet bør ikke brukes i avl

### **Feilstilte øyehår (distichiasis/trichiasis/ektopisk cilium)**

- Hunder med ektopiske cilier eller med uttalt grad av distichiasis/trichiasis bør ikke brukes i avl
- Hunder med moderat grad av distichiasis kan brukes i avl, men bør fortrinnsvis parres med hund fri for lidelsen

### **Corneadystrofi**

- Corneadystrofi i stroma registreres på attesten, men gir ikke avlsrestriksjoner
- Hunder med endoteldystrofi bør ikke brukes i avl

### **Katarakt (utviklingskatarakt)**

- Hunder med arvelig katarakt bør ikke brukes i avl
- Unntak er hunder med fremre Y-sømskatarakt (på attesten avkrysset som «ant.sut.l»), disse kan med forsiktighet brukes i avl hvis de ellers representerer gode avlsdyr. De bør da parres med hund fri for tilsvarende katarakt

### **Pulverulent nukleær katarakt**

Hunder med pulverulent nukleær katarakt kan brukes i avl, men bør fortrinnsvis parres med hund fri for slike forandringer.

### **Primær linseluksasjon**

- Hunder med primær linseluksasjon bør ikke brukes i avl
- For foreldre, søsken og avkom vil avlsrestriksjoner avhenge av type og nedarving av sykdommen, og hvorvidt det er gentest tilgjengelig

### **Progressiv retinal atrofi (PRA) – ulike typer**

- Hunder med PRA, uansett form, bør ikke brukes i avl
- Hvis defektgenet ikke er identifisert og det ikke finnes gentest, gjelder at hund med PRA, dens foreldre, søsken og avkom ikke bør brukes i avl
- For hunder som gentestes gjelder andre anbefalinger, avhengig av nedarvingsmønster

### **Vitreusfremfall**

- Hunder med fremfall av glasslegememateriale (vitreusfremfall) kan brukes i avl hvis de ikke tilhører en rase hvor arvelig linseluksasjon er kjent.
- For raser med linseluksasjon gjelder at hunden kan brukes i avl hvis det ikke foreligger andre symptomer på linseluksasjon. Hund med vitreusfremfall bør parres med en hund uten tilsvarende forandringer.
- I tilfeller hvor bedømmelsen vedrørende linseluksasjon er usikker, krysses av på attesten for "Mistenkt" og hunden undersøkes på nytt igjen etter 6 måneder

### **Iriscyster**

- Vanlige iriscyster anmerkes på attesten men gir ingen avlsrestriksjoner
- Hunder med iriscyster med komplikasjoner i form av betennelse (uveitt) og/eller trykkstigning i øyet (glaukom) bør ikke brukes i avl

### **For følgende sykdommer gjelder at affisert hund ikke bør brukes i avl:**

- Okulær melanose (melanocytisk glaukom)
- Keratitis punktata
- Kronisk superfisiell keratitt (pannus, pannøs keratitt)
- keratoconjunctivitis sicca vurdert som arvelig
- netthinneløsning som regnes å være arvelig betinget
- Sykdommer i netthinnen *inkludert, men ikke begrenset til:*
  - Multifokal retinopati
  - Chinese crested dog pigmentøs chorioretinopati
  - Canine multifocal retinopathy (CMR)
  - Slowly progressive retinopathy hos shetland sheepdog
  - Ceroid lipofuscinose
  - Retinal pigmentepitel-dystrofi (RPED)

## **GRUPPE 1 - BRUKS-, HYRDE - OG GJETERHUNDER**

### **Australsk cattledog**

#### Sykdom

*Linseluksasjon*

*PRA (prcd)*

*Katarakt*

### **Australsk kelpie**

#### Sykdom:

*Linseluksasjon*

*Utviklingskatarakt*

### **Australsk Shepherd**

#### Sykdommer

*Collie Eye Anomali (CEA)*

*Iriscolobom/ irishypoplasi*

*Multiple misdannelser i øyet (merle ocular dysgenese)*

*Progressiv retinal atrofi (PRA)*

*Katarakt (HSF4)- gentest tilgjengelig*

### **Border collie**

#### Sykdom

*Collie eye anomaly (CEA)*

*"Working dog retinopathy" (multifokal retinadegenerasjon)*

*Progressiv retinal atrofi*

(Primær linseluksasjon og primært glaukom har vært beskrevet på rasen).

### **Bouvier des flandres**

#### Sykdommer

*PHTVL/PHPV (Persisterende tunica vasculosa lentis)*

*Utviklingskatarakt, bakre pol eller mer utbredt*

*Glaukom (grønn stær)*

### **Briard**

#### Sykdommer

*Kongenital retinal dystrofi (RPE 65). Beskrevet flere tilfeller fra Sverige, forekomst i Norge ikke kjent.*

*PRA*

### **Collie**

#### Sykdommer

*Collie eye anomali (CEA)*

*Multiple misdannelser i øyet (merle ocular dysgenese)*

*Tidlig PRA (rcd2) Ikke påvist i Norge*

*Hypoplasi av nervus opticus. Medfødt.*

Undersøkes samtidig som CEA.

*Mikroftalmi. Medfødt. Kan være vanskelig å gradere, da rasestandarden tilsier at øynene skal være små.*

*Persisterende pupillmembran. Medfødt.*

Påvises i økende antall, men har hittil bare i få tilfeller gitt nedsatt syn.

*Progressiv retinal atrofi (PRA) sen form.*

Spiller liten rolle i Norge i dag.

#### Undersøkelsesrutine

Valper undersøkes i 6-8 ukers alder. Hvis dette ikke kan gjennomføres, undersøkes hunden så tidlig som mulig. Avlshunder undersøkes også i 1-års alder.

### **Hollandsk gjeterhund**

#### Sykdom

*Glaukom*

### **Kaukasisk ovtcharka**

#### Sykdommer:

*Mikroftalmi*

*retinal dysplasi (RD)*

*katarakt*

*distichiasis*

### **Lancashire heeler**

#### Sykdom

*Collie eye anomali (CEA)*

*Progressiv retinal atrofi (PRA)*

### **Old English sheepdog**

#### Sykdommer

*Multiple okulære anomalier (MOA), inkludert mikroftalmi og katarakt*  
*Utviklingskatarakt*

### **Polsk owczarek niziny (PON)**

#### Sykdommer

*Ceroid lipofuscinose (CL)*  
Retinaforandringene kan utvikles før tydelige nevrologiske forandringer  
*Progressiv retinal atrofi (PRA)*

### **Puli/Pumi**

#### Sykdom

*Retinal dysplasi (RD)*  
Undersøkelsesrutine  
Valper kan undersøkes i 7-ukers alder

### **Pyreneerhund**

#### Sykdom

*CMR – Canine Multifocal Retinopathy*  
Recessivt nedarvet. Gentest tilgjengelig

### **Schapendoes**

#### Sykdom

*Katarakt*  
*Progressiv retinal atrofi (PRA)* Gentest tilgjengelig

### **Schæferhund**

#### Sykdommer

*Medfødt katarakt,*  
*Utviklingskatarakt*  
*Kronisk superfisiell keratitt (pannus).*

### **Shetland sheepdog**

#### Sykdommer

*Collie eye anomali (CEA).* Medfødt.  
*Progressiv retinal atrofi (PRA)*  
*Slowly progressive retinopathy (SPR)*  
Undersøkelsesrutine  
CEA: Valper undersøkes i 6-8 ukers alder.  
Hvis dette ikke kan gjennomføres,

undersøkes hunden så tidlig som mulig.  
Avlshunder undersøkes også i 1-års alder.

### **Tervueren, groenendael laekenois, malinois**

#### Sykdommer

*Utviklingskatarakt,* fortrinnsvis bakre polkatarakt, men også mer utbredt kortikal katarakt  
*Kronisk superfisiell keratitt (pannus),* samt *episklerokeratitt* også diagnostisert.

### **Ungarsk kuvasz**

#### Sykdom

*Progressiv retinal atrofi (PRA – prcd)*

### **Welsh corgi, pembroke**

#### Sykdommer

*Utviklingskatarakt.* Har vært påvist, men bare i få tilfeller.  
*Progressiv retinal atrofi (PRA).*  
*Persisterende pupillmembran (PPM)*  
*Retinal dysplasi (RD),* multifokal. Medfødt.

### **Welsh corgi, cardigan**

#### Sykdom

*Progressiv retinal atrofi (PRA) (rcd 3).* Ikke kjent i Norge. Gentest tilgjengelig.

## **GRUPPE 2: SCHNAUZER/PINSCHER, MOLOSSER, SENNENHUNDER**

### **Boxer**

#### Sykdom

*Utviklingskatarakt*

### **Dansk-svensk gårdshund**

#### Sykdommer

*Linseluksasjon*  
*PRA*



## **Dobermann**

### Sykdommer

*PHTVL/PHPV* (persisterende hyperplastisk tunica vasculosa lentis / persisterende hyperplastisk primær vitreus). Medfødt.

*Multiple okulære anomalier (MOA)*. Medfødt

### Undersøkelsesrutine

Hundene kan undersøkes fra 6-8 ukers alder. Alle avlshunder bør være undersøkt. PHTVL/PHPV graderes etter utbredelsen av forandringene.

## **Dvergpinscher**

### Sykdom

*PHTVL/PHPV* (persisterende hyperplastisk tunica vasculosa lentis / persisterende hyperplastisk primær vitreus). Medfødt.

*Utviklingskatarakt*

*PRA*

## **Dvergschnauzer**

### Sykdommer

*Utviklingskatarakt*

*Kongenital (medfødt) katarakt, evt. kombinert med mikroftalmus.*

*PRA (flere former med ulik nedarving)*

*Ceroid lipofuscinose (CL)*

## **Leonberger**

### Sykdom

*Utviklingskatarakt*, enten som bakre polkatarakt, mer utbredt kortikal katarakt, eller fremre Y-sømskatarakt (ant.sut.I). Initiale forandringer kan også presenteres som diffus opasitet i linsene.

*Glaukom*

*Pulverulent nukleær katarakt* gir forandringer i linsekjernene som ser ut som en ball med «spunnet sukker». Gir ikke synsforstyrrelse.

### Undersøkelsesrutine:

Den første undersøkelsen bør også omfatte gonioskopi

## **Mastiff**

### Sykdommer

*Multifokal retinopati (CMR)*.

Gentest tilgjengelig.

*Persisterende pupillmembran (PPM)*.

## **Mellompinscher**

### Sykdommer

*PHTVL/PHPV* (persisterende hyperplastisk tunica vasculosa lentis / persisterende hyperplastisk primær vitreus). Medfødt.

*Utviklingskatarakt*

### Undersøkelsesrutine

Hundene kan undersøkes for PHTVL/PHPV fra 7-8 ukers alder. Alle avlshunder bør være undersøkt. Lidelsen graderes etter utbredelsen av forandringene.

## **Mellomschnauzer**

### Sykdommer

*Utviklingskatarakt*

*PHTVL/PHPV*

## **Riesenschnauzer**

### Sykdommer

*PHTVL/PHPV*

*Utviklingskatarakt*

*Retinal dysplasi (RD) Multifokal*

## **Rottweiler**

### Sykdommer

*Utviklingskatarakt*, bakre pol eller mer utbredt

*Irishypoplasi/Iriscolobom*

*Retinal dysplasi (RD), multifokal.*

## **Shar pei**

### Sykdommer

*Entropion/blepharophimose*

*Linseluksasjon*

*Glaukom*

*PRA*

## **St.bernhardshund**

### Sykdommer

*Utviklingskatarakt*

*Entropion/ektropion/makroblefaron*

*Mikroftalmi*

## **GRUPPE 3 - TERRIERE**

### **Airdale terrier**

#### Sykdom

*Persisterende pupillmembran (PPM).*

Medfødt. Graderes i flg attest

### **Australsk terrier**

#### Sykdommer

*Utviklingskatarakt*

*PRA*

### **Cairn terrier**

#### Sykdom

*Hyperpigmentering av iris og iridocornealvinkel med sekundært glaukom (Okulær melanose med glaukom)*

### **Staffordshire bull terrier**

#### Sykdommer

*PHTVL/PHPV. Medfødt.*

Katarakt (HSF4) Utvikles tidlig Gentest tilgjengelig

*Utviklingskatarakt*

#### Undersøkelsesrutine

Hundene kan undersøkes fra 7-8 ukers alder. Alle avlshunder bør være undersøkt. PHTVL/PHPV graderes etter utbredelsen av forandringene.

### **West highland white terrier**

#### Sykdommer

*Medfødt katarakt med eller uten samtidig mikroftalmi.*

*Utviklingskatarakt*

*Keratoconjunctivitis sicca*

#### Undersøkelsesrutine

Tåreproduksjon bør måles ved første undersøkelse

### **Øvrige raser i Gruppe 3**

#### Sykdom

*Linseluksasjon.*

Ikke rutineundersøkt. Diagnostisert i Norge hos bl.a. sealyham, foxterrier og jack russell terrier.

Gentest er tilgjengelig for linseluksasjon for flere av terrierrasene. Enkelte heterozygote hunder kan utvikle sykdommen

## **GRUPPER 4/6: DACHS-, DRIVENDE- OG SPORHUNDER**

### **Basset hound – alle typer**

#### Sykdom

*Glaukom*

*Ektropion*

#### Undersøkelsesrutine

Gonioskopi bør inngå i undersøkelsen

### **Petit Basset Griffon Vendéen**

#### **Se under Basset**

### **Beagle**

#### Sykdommer

*Glaukom*

*Utviklingskatarakt*

### **Dachshund, langhåret**

#### Sykdommer

*Progressiv retinal atrofi (PRA)*

*Idiopatisk keratitt (Keratitis punctata)*

### **Dvergdachshund, langhåret**

#### Sykdommer

*Cone-rod dystrophy (Cord1) – en form for PRA*

Generalisert PRA

### **Strihåret dachshund**

#### Sykdommer

*Tapp-stav dystrofi (dagblindhet)*

*Progressiv retinal atrofi (PRA)*

*Utviklingskatarakt*

### **Korthåret dachshund**

#### Sykdommer

*Utviklingskatarakt.*

*Progressiv retinal atrofi (PRA)*

### **Korthåret dvergdachshund**

#### Sykdommer

*Cone-rod dystrophy (Cord1) – en form for PRA*

### **Dalmatiner**

Sykdom

*Irishypoplasi*

## **GRUPPE 5: SPISSHUNDER**

### **Akita**

#### Sykdommer

*Multiple okulære anomalier. Medfødt*

*Progressiv retinal atrofi (PRA)*

*Uveodermatologisk syndrom*

### **Alaskan Malamute**

#### Sykdommer

*Hemeralopi (CD- cone degeneration, dagblindhet)*

*Utviklingskatarakt*

*"Working dog retinopathy" (multifokal retinadegenerasjon)*

### **Basenji**

#### Sykdommer

*Persisterende pupillmembran (PPM).*

*Medfødt. Graderes iflg attest. (Pigment på fremre linsekapsel uten andre*

*forandringer anmerkes med klassifiseres ikke som PPM).*

*Colobom. Medfødt, mulig assosiert med PPM.*

*Retinopati* langsomt progredierende retinadegenerasjon

### **Chow chow**

#### Sykdommer

*Persisterende pupillmembran (PPM).*

*Glaukom*

### **Eurasier**

Rasen er oppstått på grunnlag av blant annet samojed og chow chow. Det er rimelig å gå ut fra at eurasier han ha samme øyesykdommer som disse to rasene. Glaukom er påvist på rasen.

#### Sykdommer

*Entropion*

*Utviklingskatarakt*

*Glaukom*

### **Finsk lapphund**

#### Sykdommer

*PHTVL/PHPV*

*Utviklingskatarakt*

*Progressiv retinal atrofi (PRA - prcd)*

*CMR (canine multifocal retinopathy)*

### **Kleinspitz**

#### Sykdommer

*Utviklingskatarakt*

*PRA*

### **Norrbottenspets**

#### Sykdom

*Utviklingskatarakt*

### **Norsk buhund**

#### Sykdom

*Utviklingskatarakt*

*Pulverulent nukleær katarakt*

### **Norsk elghund**

#### Sykdommer

*Glaukom (grønn stær)*

*Progressiv retinal atrofi (PRA).*

*Utviklingskatarakt.*

*Tidlig stav-tapp degenerasjon - ikke påvist i Norge*

#### Undersøkelsesrutine

Undersøkelsen bør også omfatte måling av intraokulært trykk.

### **Samojed**

#### Sykdommer

*Glaukom*

*Utviklingskatarakt*

#### Undersøkelsesrutine

Den første undersøkelsen bør også omfatte gonioskopi

### **Shiba**

#### Sykdommer

*Utviklingskatarakt*

*Glaukom*

### **Siberian husky**

Sykdom: *Glaukom.*

*Utviklingskatarakt.*

*Corneadystrofi*

*X-linked PRA*

#### Undersøkelsesrutine

Den første undersøkelsen bør også omfatte gonioskopi

### **Volpino italiano**

#### Sykdom

*Linseluksasjon*

### **Västgötaspets**

#### Sykdom

*Retinadegenerasjon (CMR)*

Retinaforandringene er progredierende, ikke nødvendigvis symmetriske og gir

retina et "skjoldete" utseende. Tisper og hannhunder likt affisert.

## **GRUPPE 7: STÅENDE FUGLEHUNDER**

### **Engelsk setter**

#### Sykdom

*Progressiv retinal atrofi (PRA) rcd4*

Gentest tilgjengelig

### **Gordon setter**

#### Sykdom

*Progressiv retinal atrofi (PRA) rcd4*

Gentest tilgjengelig

### **Irsk setter**

#### Sykdom

*Progressiv retinal atrofi (PRA) tidlig form (rcd-1)*

*PRA sen form (rcd4)*

Gentest tilgjengelig for begge former

### **Vorstehhund, korthåret**

#### Sykdom

*Dagblindhet (cone dystrophy – cd)*

#### Undersøkelsesrutine

Det ses ikke oftalmoskopiske forandringer, diagnose må baseres på kliniske funn, ERG og gentest.

### **Vorstehhund, langhåret**

#### Sykdom

*Glaukom*

#### Undersøkelsesrutine

Den første undersøkelsen bør også omfatte gonioskopi

## **GRUPPE 8: APPORTERENDE HUNDER**

### **Amerikansk cocker spaniel**

#### Sykdommer

*Progressiv retinal atrofi (PRA - prcd)*

*Utviklingskatarakt*

*Glaukom*

*Diverse øyelokkslidelser*

### **Cocker spaniel, engelsk**

Se undersøkelsesrutiner for amerikansk cocker spaniel vedrørende PRA og katarakt.

I tillegg undersøkes for:

#### Sykdommer

*Mikroftalmi*

*Persisterende pupillmembran (PPM).*

Medfødt. Graderes iflg attest

### **Engelsk springer spaniel**

#### Sykdommer

*Cone-rod dystrophy (Cord1) – en form for PRA*

*Progressiv retinal atrofi (PRA).*

*Retinal dysplasi (RD) multifokal / geografisk. Medfødt*

*Utviklingskatarakt*

*Glaukom*

#### Undersøkelsesrutine

Den første undersøkelsen bør også omfatte gonioskopi

### **Welsh springer spaniel**

Se sykdommer og undersøkelsesrutiner for engelsk springer spaniel.

I tillegg ses uttalt distichiasis på hunder av denne rasen.

### **Retrievere**

Herunder **chesapeake bay retriever, curly coated retriever, flat coated retriever, golden retriever, labrador retriever, nova scotia duck tolling retriever.**

#### Sykdommer

*Progressiv retinal atrofi (PRA - prcd)*

*Utviklingskatarakt, herunder bakre polkatarakt og mer utbredt katarakt, samt fremre Y-sømskatarakt (Ant.sut.l.)*

### **Labrador og golden retriever**

*Retinal dysplasi (RD) multifokal og geografisk. Medfødt.*

### **Golden retriever**

*Atresi av tårepunkt*

*Melanocytisk/cystisk glaukom*

*PRA.*

Det er gentest tilgjengelig for flere former for recessivt nedarvet PRA hos rasen.

### **Nova scotia duck tolling retriever**

*CEA – CH.*

Gentest for CEA/CH er tilgjengelig.

*Atresi av tårepunkt*

### **Labrador retriever**

*Retinal dysplasi (total). Medfødt. Valpene er blinde.*

### **Flatcoated retriever**

*Glaukom*

Gonioskopi bør utføres som del av første undersøkelse.

*Distichiasis / Ektopisk cilium.*

### **Portugisisk vannhund**

#### Sykdom

*Progressiv retinal atrofi (PRA - prcd)*

### **Wachtelhund**

#### Sykdommer

*Utviklingskatarakt*

*PRA*

## GRUPPE 9: SELSKAPSHUNDER

### **Bichon frisé**

#### Sykdommer

*Utviklingskatarakt.* Kan komme allerede fra 6 måneders alder, men også relativt sent i hundens liv og kan utvikles raskt til total katarakt

*Progressiv retinal atrofi (PRA)*

### **Bichon havanais**

#### Sykdommer

*Utviklingskatarakt*

*Progressiv retinal atrofi (PRA)*

*Vitreusdegenerasjon*

### **Boston terrier**

#### Sykdommer

*Katarakt.* To former, tidlig (HSF4) og sen opptreden. For den tidlige formen finnes gentest

*Corneaendoteldystrofi*

### **Cavalier king charles spaniel**

#### Sykdommer

*Kongenital (medfødt) katarakt,* eventuelt med misdannet bakre linsekapsel (lenticonus) og/eller mikroftalmi.

*Utviklingskatarakt*

*Retinal dysplasi (RD)* geografisk. Medfødt, kan angå ett eller begge øyne.

*Corneadystrofi*

### **Chihuahua (lang- og korthår)**

#### Sykdommer

*Progressiv retinal atrofi (PRA)*

*Utviklingskatarakt*

### **Chinese Crested / powder puff**

#### Sykdommer

*Progressiv retinal atrofi (PRA)*

*Chorioretinopati*

*Keratoconjunctivitis sicca (KCS)*

*Irishyoplasia/iriscolobom*

### *Linseluksasjon*

### *Vitreusdegenerasjon*

#### Undersøkelsesrutine

Undersøkelse for irishyoplasia /iriscolobom og måling av tåreproduksjonen bør utføres før pupillene dilateres for videre undersøkelse. Det er tilstrekkelig med måling av tåreproduksjon ved første gangs undersøkelse hvis verdiene er normale og hunden ikke viser kliniske tegn på KCS.

Tidlige stadier av chorioretinopati kan være vanskelig å skille fra normalvariasjoner i retina. Ved usikkerhet bør undersøkelsen gjentas etter 6-12 måneder.

### **Coton de tulear**

#### Sykdom

*CMR – Canine Multifocal Retinopathy*  
Recessivt nedarvet. Gentest tilgjengelig

### **Fransk bulldog**

#### Sykdom

*Utviklingskatarakt* tidlig form - HSF4).

Recessivt nedarvet. Gentest tilgjengelig.

I tillegg er rasen disponert for keratoconjunctivitis sicca (KCS), fremfall av 3.øyelokkskjertel, lagophthalmus, medial entropion, dermoid.

### **King Charles spaniel**

#### Sykdom

*PHTVL/PHPV* (persisterende hyperplastisk tunica vasculosa lentis / persisterende hyperplastisk primær vitreus). Medfødt.

### **Lhasa apso**

#### Sykdommer

*Progressiv retinal atrofi (PRA)*

*Utviklingskatarakt*

I tillegg er rasen disponert for keratoconjunctivitis sicca (KCS)

## **Løwchen**

### Sykdom

*Progressiv retinal atrofi (PRA)*

*Utviklingskatarakt*

## **Mops**

### Sykdommer

*Lagofthalmus – for store øyelokkspalter*

*Trichiasis*

*Pigmentøs keratitt*

*Progressiv retinal atrofi (PRA)*

*Utviklingskatarakt*

## **Papillon/phalene**

### Sykdommer

*Progressiv retinal atrofi (PRA)*

*Utviklingskatarakt*

I tillegg er det rapportert tilfeller av vitreusdegenerasjon. Den kliniske betydningen av forandringene er usikker.

## **Puddel**

### **Dvergpuddel**

#### Sykdommer

*Progressiv retinal atrofi (PRA)- prcd*

*Hypoplasi (mangelfull utvikling) av synsnerven. Medfødt.*

*Utviklingskatarakt*

### **Mellompuddel**

Se anbefalinger for dvergpuddel.

### **Stor puddel**

#### Sykdom

*Utviklingskatarakt kortikal og fremre y-søm (ant.sut.l.)*

*Progressiv retinal atrofi (PRA)*

## **Shih tzu**

### Sykdom

*Progressiv retinal atrofi (PRA)*

*Vitreusdegenerasjon*

*Utviklingskatarakt*

I tillegg er rasen disponert for keratoconjunctivitis sicca (KCS)

## **Tibetansk spaniel**

### Sykdom

*Progressiv retinal atrofi (PRA)*

*Utviklingskatarakt*

## **Tibetansk terrier**

### Sykdommer

*Progressiv retinal atrofi (PRA)*

*Ceroid lipofuscinose (CL)*

*Linseluksasjon.*

*Utviklingskatarakt*

## **Yorkshireterrier**

### Sykdom

*Retinal dysplasi – total*

*Progressiv retinal atrofi (PRA)*

*Keratoconjunctivitis sicca*

Undersøkelserutine

Valpene kan undersøkes fra 7-ukers alder

## **GRUPPE 10- MYNDER**

### **Afghansk mynde**

#### Sykdom

*Utviklingskatarakt*

### **Borzo**

#### Sykdom

*Multifokal chorioretinopati*

### **Irsk ulvehund**

#### Sykdommer

*Progressiv retinal atrofi (PRA) – tidlig form*

*Utviklingskatarakt*

### **Italiensk mynde**

#### Sykdom

*Vitreusdegenerasjon.*

## **Sloughi**

### Sykdom

*rcd-1 (rod-cone dysplasia)* – en form for tidlig PRA.

Gentest tilgjengelig

## **Whippet**

### Sykdommer

*CEA/CH* ("Collie eye anomaly/choroidal hypoplasi") – Langhåret whippet. Gentest tilgjengelig

*Progressiv retinal atrofi (PRA)*

*Vitreusdegenerasjon*